

TUBERCULOSE INTESTINAL E PERITONEAL: RELATO DE CASO E REVISÃO DE LITERATURA

INTESTINAL AND PERITONEAL TUBERCULOSIS: CASE REPORT AND LITERATURE REVIEW.

Maura Saad Galat¹
Mario Fuhrmann Neto²

- 1 Médica formada pela Faculdade Santa Marcelina FASM.
- 2 Prof. Dr. Da Disciplina de Cirurgia Geral e Orientador do Trabalho do Curso Médico da FASM.

Trabalho de Conclusão de Curso de Medicina apresentado à Faculdade Santa Marcelina de Itaquera.
Recebido para publicação: 2022
Aprovado pelo COPEFASM – Comitê de orientação a Pesquisa da Faculdade Santa Marcelina P003/2019

Endereço para correspondência:
mariofuhrmann@gmail.com

RESUMO

A tuberculose abdominal (TA) é uma das apresentações extrapulmonares mais frequentes da doença e pode desenvolver-se no tubo digestivo, no peritônio, nos gânglios linfáticos e nos órgãos parenquimatosos intra-abdominais. Essa doença tem apresentado, recentemente, um aumento significativo em sua incidência devido à imigração, ao uso de drogas imunossupressoras e ao aumento da prevalência de infecção pelo vírus da imunodeficiência humana (HIV). O objetivo deste trabalho consiste em descrever um caso de tuberculose intestinal e peritoneal, seguido de complicações cirúrgicas, ocorrido no Hospital Santa Marcelina Itaquera – São Paulo (SP). Trata-se de um estudo de caráter descritivo, do tipo relato de caso, no qual foram utilizadas informações retrospectivas obtidas do prontuário de um paciente de um Hospital Escola de São Paulo - SP, além de uma revisão bibliográfica sobre tuberculose intestinal e peritoneal baseada em artigos prevalentes publicados em banco de dados médicos nos últimos anos. A ausência de sinais ou sintomas específicos ou de achados radiológicos e endoscópicos típicos exige um elevado grau de suspeição clínica para se estabelecer o seu diagnóstico. A tuberculose abdominal continua sendo um importante problema de saúde pública nos países em desenvolvimento, apesar do considerável progresso da terapêutica e profilaxia alcançado nas últimas décadas.

PALAVRAS-CHAVE: tuberculose intestinal; tuberculose peritoneal; perfuração Intestinal.

ABSTRACT

Abdominal tuberculosis (AT) is one of the most frequent extrapulmonary presentations of the disease and can develop in the digestive tract, peritoneum, lymph nodes and intra-abdominal parenchymal organs. This disease has recently shown a significant increase in its incidence due to immigration, use of immunosuppressive drugs and the increased prevalence of infection by the human immunodeficiency virus (HIV). The aim of this work is to describe a case of intestinal and peritoneal tuberculosis, followed by surgical complications, which occurred at Hospital Santa Marcelina Itaquera - São Paulo (SP). This is a descriptive study, of the case report type, in which retrospective information obtained

from the medical records of a patient from a Teaching Hospital of São Paulo (SP) was used, in addition to a bibliographic review on intestinal and peritoneal tuberculosis, based on articles published in a bank medical data. The absence of specific signs or symptoms or of typical radiological and endoscopic findings requires a high degree of clinical suspicion to establish its diagnosis. Abdominal tuberculosis remains an important public health problem in developing countries, despite the considerable progress in therapy and prophylaxis achieved in recent decades.

KEYWORDS: intestinal tuberculosis; peritoneal tuberculosis; intestinal perforation.

INTRODUÇÃO

A tuberculose é uma doença infecciosa causada pela bactéria *Mycobacterium tuberculosis*, com distribuição universal no organismo, podendo atingir qualquer órgão do corpo humano¹. Ocorre com maior frequência em países tropicais e em desenvolvimento, e em indivíduos imunocomprometidos².

Os pulmões são os principais órgãos acometidos, e o comprometimento abdominal ocorre em cerca de 10-12% dos pacientes com tuberculose extrapulmonar. No Brasil, segundo dados recentes do Datasus, a taxa de incidência de tuberculose no ano de 2010, incluindo todas as suas formas, foi de 37,57 para 100.000 habitantes, enquanto a forma extrapulmonar teve taxa de incidência de 5,28. Em 2010, ocorreram, no Brasil, 71.658 novos casos de tuberculose, considerando-se todas as formas, e 10.071 de tuberculose extrapulmonar³.

A tuberculose abdominal (TA) é uma das apresentações extrapulmonares mais frequentes da doença e pode desenvolver-se no tubo digestivo, no peritônio, nos gânglios linfáticos e nos órgãos parenquimatosos intra-abdominais. O peritônio e o intestino são os sítios mais frequentemente envolvidos, sendo a região ileocecal o local de maior comprometimento⁴. Na ausência de tuberculose pulmonar ativa ou cicatrizada, a TA pode simular ou ser confundida com diversas outras enfermidades abdominais, como neoplasias, linfoma e doença inflamatória intestinal, principalmente a Doença de Crohn⁵. A presença de manifestações clínicas inespecíficas e de achados laboratoriais e radiológicos insuficientes para o diagnóstico faz com que a doença possa facilmente passar despercebida ou ser diagnosticada erroneamente. Esse atraso no diagnóstico resulta em altas taxas de morbidade e mortalidade⁶.

Essa enfermidade era bastante comum na primeira metade do século XX. Após o advento da terapia medicamentosa e a melhora da qualidade de vida, a frequência da tuberculose abdominal apresentou queda, principalmente como complicação da tuberculose pulmonar⁷; recentemente, no entanto, a incidência da TA apresentou um aumento significativo devido à imigração, à facilidade em viajar o mundo, ao envelhecimento, ao uso de drogas imunossupressoras

ARCHIVES OF MEDICINE, HEALTH AND EDUCATION. 2023. v.1 n.2, p.58-68

e ao aumento da prevalência de infecção pelo vírus da imunodeficiência humana (HIV)³. O diagnóstico também pode ter aumentado devido à conscientização e ao maior conhecimento da doença, bem como ao avanço dos métodos diagnósticos⁸.

OBJETIVO

O objetivo deste trabalho foi descrever um caso de tuberculose intestinal e peritoneal, seguido de complicações cirúrgicas, ocorrido no Hospital Santa Marcelina Itaquera – São Paulo (SP). Acompanha uma revisão de literatura sobre o tema, a fim de se analisarem as diversas formas de apresentação da doença, principais métodos diagnósticos e opções terapêuticas, com particular destaque para o papel da cirurgia no tratamento dessa patologia.

JUSTIFICATIVA

A TA continua sendo um importante problema de saúde pública nos países em desenvolvimento, apesar do considerável progresso da terapêutica e da profilaxia alcançado nas últimas décadas. A ausência de sinais ou sintomas específicos ou de achados radiológicos e endoscópicos típicos exige um elevado grau de suspeição clínica para se estabelecer o seu diagnóstico.

MÉTODO

Trata-se de um estudo de caráter descritivo, do tipo relato de caso, no qual foram utilizadas informações retrospectivas obtidas do prontuário de um paciente do Hospital Santa Marcelina de São Paulo (SP), além de uma revisão bibliográfica sobre tuberculose intestinal e peritoneal, baseada em artigos publicados em banco de dados médicos como PubMed, Lilacs, MedLine, Scielo e Uptodate, nos últimos 30 anos.

O trabalho foi submetido à Comissão de Orientação à Pesquisa da Faculdade Santa Marcelina (COPE FASM) e ao Comitê de Ética e Pesquisa da instituição participante. Foi aplicado o Termo de Consentimento Livre e Esclarecido (TCLE).

RELATO DE CASO

Paciente I.C.C, sexo masculino, 22 anos, natural da Bolívia e residente em São Paulo-SP há um ano e meio, previamente hígido, procurou atendimento médico no Pronto Socorro da Clínica Médica do Hospital Santa Marcelina de Itaquera, apresentando massa em região cervical anterior direita há 3 meses. A massa caracterizava-se móvel, de consistência cística, dolorosa à palpação, com 3 cm de diâmetro, associada à febre não aferida, calafrios e sudorese noturna. Referia quadro de diarreia aquosa, 3x/dia, sem presença de muco ou sangue, associado à epigastralgia em pontada, contínua, sem irradiação, com presença de náuseas e vômitos nos últimos 4 dias. Relata, ainda, perda ponderal de 10 kg nos 3 meses anteriores, adinamia, prostração e palidez

ARCHIVES OF MEDICINE, HEALTH AND EDUCATION. 2023. v.1 n.2, p.58-68

mucocutânea. À ectoscopia, o paciente encontrava-se em regular estado geral, afebril, prostrado, emagrecido, hipocorado (3+/4+) e acianótico.

Ao exame físico, notava-se presença de massa cervical de aproximadamente 3 cm à direita, dolorosa à palpação, e abdome plano, com RHA presentes e DB negativa, doloroso difusamente à palpação superficial e profunda. Os aparelhos cardíacos e respiratórios mostraram-se sem alterações. De acordo com o quadro, o paciente foi internado para investigação de síndrome consumptiva e anêmica a esclarecer.

Na internação, foram realizados exames laboratoriais - Hb 8,3/ Ht 27,5/ Leucócitos 7360 (2% metamielócitos, 15% bastões, 73% segmentados)/Plaquetas 328000/ Na 136/ K 3,8/ Ur 27/ Cr 0,43/ Sorologias: HBV negativo/ HCV negativo/ VDRL negativo/ ANTI-HIV negativo/ Toxoplasmose IgG positivo e IgM negativo/ Exame do escarro positivo (2 amostras) – e uma radiografia de tórax, que evidenciou parênquima pulmonar difusamente comprometido por lesões micronodulares e presença de 2 nódulos maiores, em segmento apical de lobo superior direito com 1,9 cm e em segmento superior de lobo inferior direito com 1,8 cm. Foi iniciado tratamento para Tuberculose com Rifampicina, Isoniazida, Pirazinamida e Etambutol (Esquema RIPE).

Após três dias de internação, o paciente evoluiu com piora da dor abdominal, do tipo pontada, contínua, sem irradiação, classificada como 8 em uma escala de intensidade de dor de 0-10. Ao exame, apresentava-se com abdome tenso, hipertimpanismo à percussão e descompressão brusca positiva. Foi realizada tomografia de abdome, que evidenciou presença de líquido livre em cavidade abdominal, pneumoperitônio em goteira parietocólica direita e enfisema subcutâneo em região hipogástrica direita.

Foi solicitada avaliação da equipe de Cirurgia Geral, e o paciente foi submetido à laparotomia exploradora com enterectomia, colectomia direita ampliada, ileostomia terminal e sepultamento colônico por abdome agudo perfurativo secundário à tuberculose peritoneal (figura 1). No inventário da cavidade, foi encontrado intenso bloqueio entre as alças intestinais, apresentando espessamento de peritônio visceral e parietal, com focos difusos de necrose caseosa, poupando retroperitônio. Apresentava, ainda, espessamento de todo mesentério e mesocólon com identificação de múltiplas perfurações intestinais (1ª a 220 cm do ângulo de Treitz, medindo 10 cm de diâmetro; 2ª a 250 cm do Treitz, medindo 10 cm de extensão; 3ª a 290 cm do Treitz, com 4 cm de extensão; 4ª a 295 cm do Treitz com 3 cm de extensão; 5ª a 305 cm do Treitz com 3 cm de extensão; 6ª a 315 cm medindo 2 cm de extensão; e 7ª a 320 cm medindo 3 cm de extensão). Foi realizado grampeamento em topografia de cólon transverso, com sepultamento de coto colônico e exteriorização de alça ileal a cerca de 220 cm do ângulo de Treitz, e o material enviado para análise.

O resultado anatomopatológico obtido foi de: enterocolite granulomatosa necrosante transmural e ulcerada com caracteres de tuberculose; linfadenite granulomatosa necrosante com caracteres de tuberculose (figuras 2 e 3).

No pós-operatório, o paciente foi enviado para Unidade de Terapia Intensiva (UTI), permanecendo oito dias sob cuidados intensivos. Após estabilização do quadro, seguiu encaminhado para a enfermaria de Infectologia e em acompanhamento conjunto com equipe da

Cirurgia Geral.

No 20º dia pós-operatório, ainda internado em enfermaria da infectologia, evoluiu com quadro de dor abdominal intensa, abdome doloroso à palpação superficial e profunda e descompressão brusca negativa. Foi realizada nova tomografia de abdome sem contraste, que evidenciou coleção líquida em flanco direito. Foi realizado USG abdominal total, que mostrou coleção líquida em flanco direito, com paredes espessadas e multisseptações em seu interior. O abdome foi drenado através de punção guiada por USG, com saída de secreção sero-hemática espessa, e o material foi enviado para cultura, a qual se manteve sem crescimento bacteriano.

Após drenagem, o paciente evoluiu bem e referiu melhora da dor abdominal, recebendo alta da equipe da Cirurgia Geral. Manteve-se internado em tratamento para tuberculose, sendo orientado acompanhamento ambulatorial pela Cirurgia Geral para seguimento e reconstrução de trânsito intestinal.

Figura 1. Material cirúrgico de ressecção intestinal – colectomia direita ampliada

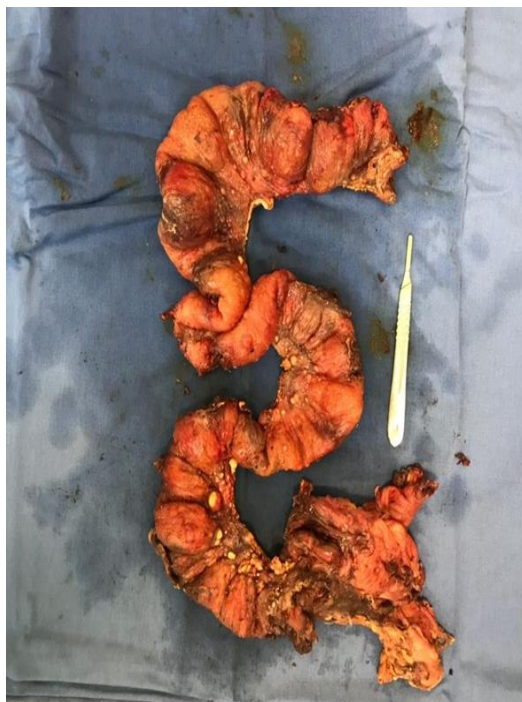

Figura 2. Aspecto microscópico de granuloma caseoso em coloração HE com aumento 10x.

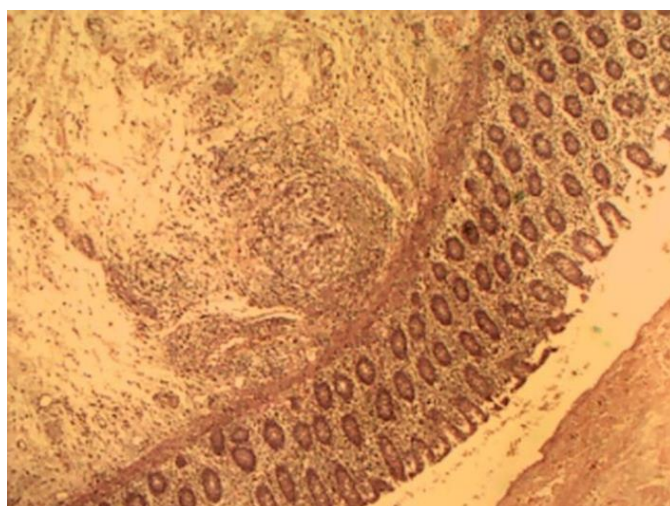
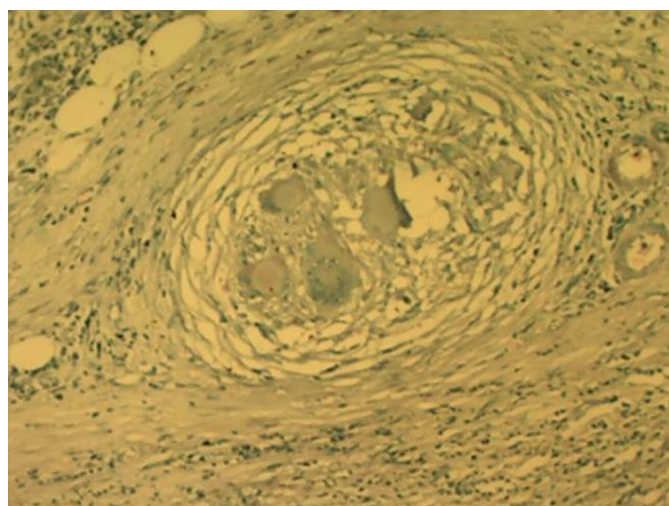


Figura 3. Aspecto microscópico de granuloma caseoso em coloração P.A.S com aumento 10x.



DISCUSSÃO

A tuberculose continua sendo um importante problema de saúde pública, econômico e social em muitos países em desenvolvimento, permanecendo o sítio pulmonar o sítio mais comum⁷. Nos últimos anos, a incidência de TA, manifestação extrapulmonar mais frequente, tem aumentado em virtude da síndrome da imunodeficiência adquirida (SIDA), embora o caso aqui relatado tenha ocorrido em paciente imunocompetente, HIV negativo. Pode desenvolver-se em qualquer idade, sendo mais comum no adulto jovem, entre 25-45 anos, com ligeira predominância em indivíduos do sexo masculino⁴.

A lesão tuberculosa pode se localizar em qualquer segmento do trato digestivo, ocorrendo mais frequentemente no peritônio e região intestinal⁹. A localização esofágica é mais rara,

constituindo geralmente achado de necropsia em pacientes com doença pulmonar avançada. A localização gástrica, embora mais frequente do que a esofágica, também é rara e descrita em casos isolados na literatura. Pode envolver também pâncreas, baço e fígado.

O envolvimento do TGI pelo bacilo pode ocorrer de diversas maneiras: por meio da evolução de foco primário de infecção no intestino (TBC primária do intestino); por meio da deglutição de escarro rico em bacilos, em pacientes com tuberculose pulmonar extensa (TBC intestinal de excreção); pela disseminação hemática de bacilos para o intestino e por contiguidade, a partir de tuberculose em outro órgão abdominal ^{10,11,12}.

Independentemente do modo como atinge o tubo digestivo, o bacilo é fixado e retido pelos tecidos linfoides e placas de Peyer situadas na submucosa intestinal, determinando a lesão inicial¹³. Essas lesões, ao evoluírem, podem apresentar-se sob três formas: ulcerativa, hipertrófica ou mista⁷. Na forma ulcerativa, granulomas submucosos expandem-se e provocam ulcerações da mucosa suprajacente. A forma hipertrófica caracteriza-se pela reação fibroblástica de submucosa e subserosa e o acometimento predominante é na região ileocecal. A última forma da tuberculose intestinal combina achados tanto da fase hipertrófica, quanto da fase ulcerativa. A forma hipertrófica é a causa mais comum de obstrução intestinal¹⁴.

A evolução clínica geralmente é insidiosa, e o sintoma mais comum é a dor abdominal crônica inespecífica, relatada em 80 a 90% dos casos¹⁵. A dor abdominal pode ser localizada ou difusa, podendo ocorrer episódios de diarreia (11 a 37%) e constipação (aproximadamente 50%). Além das manifestações locais, que variam de acordo com o segmento do tubo digestivo acometido, podem ser observados os sintomas sistêmicos clássicos da tuberculose, como febre, sudorese noturna, astenia, anorexia e emagrecimento¹⁶. Ao exame físico podem ser detectadas tumorações abdominais, sinais de irritação peritoneal e ascite¹⁷.

O principal diagnóstico diferencial de TA inclui a Doença de Crohn (DC). Pode haver uma sobreposição acentuada entre as características dessa doença inflamatória intestinal e a tuberculose, dificultando a diferenciação entre as duas condições. A distinção entre essas entidades é importante porque o uso de drogas imunossupressoras para um diagnóstico incorreto de DC pode estar associado à deterioração clínica dos pacientes com TB¹⁸. Uma combinação de achados clínicos, radiográficos, endoscópicos, laboratoriais e de biópsia deve ser usada para distinguir essas doenças, conforme resumido na tabela 2¹⁹.

Outros diagnósticos diferenciais incluem neoplasias, linfoma, doença hepática terminal com ascite e peritonite bacteriana espontânea ²⁰.

Tabela 1. Recursos que ajudam a distinguir entre a Doença de Crohn e a Tuberculose Intestinal.

	DOENÇA DE CROHN	TUBERCULOSE INTESTINAL
Manifestações clínicas	<ul style="list-style-type: none"> • Doença perianal; • Espessamento simétrico da 	<ul style="list-style-type: none"> • Febre alta (>38,5°C) na ausência de abscesso intra-

	parede do intestino;	abdominal.
Achados radiográficos (TC, RNM)	<ul style="list-style-type: none"> • Proliferação de fibras gordurosas mesentéricas; • Ingurgitamento entovascular mesentérico (sinal do pente). Linfonodos pericecais. 	<ul style="list-style-type: none"> • Febre alta (>38,5°C) na ausência de abscesso intra-abdominal.

Tabela 2. Recursos que ajudam a distinguir entre a Doença de Crohn e a Tuberculose intestinal

	DOENÇA DE CROHN	TUBERCULOSE INTESTINAL
Achados endoscópicos	<ul style="list-style-type: none"> • Úlceras longitudinais; • Úlceras aftosas; • Mucosa de paralelepípedos; • Preservação da válvula ileocecal; • Múltiplas lesões de salto lesões anorretais. 	<ul style="list-style-type: none"> • Úlceras transversais; • Mucosa hipertrófica; • Cicatrizes/bandas fibrosas/pólipos inflamatórios; • Destruição da válvula ileocecal; • Nódulos hiperêmicos.
Achados hispatológicos	<ul style="list-style-type: none"> • Granulomas únicos; • Distorção arquitetônica distante da inflamação granulomatosa. 	<ul style="list-style-type: none"> • Granulomas de revestimento ou coloração positiva por bacilos; • Granulomas confluentes (>5/biópsia) e grandes (diâmetro >200 micrômetros); granulomas submucosos; • Úlceras revestidas por histiócitos epiteloídes inflamação submucosa desproporcional.

O diagnóstico com métodos não invasivos requer um alto índice de suspeição. O teste tuberculínico é geralmente positivo. Os exames laboratoriais são inespecíficos ou normais. O mais comum é a ocorrência de velocidade de segmentação (VSG) aumentada (90% dos casos) e anemia discreta. O exame histopatológico geralmente apresenta granuloma com necrose caseosa⁹. A confirmação diagnóstica pode ser feita por meio do achado de BAAR – Bacilo Álcool Ácido Resistente – nos cortes histológicos, embora esse exame seja negativo na maioria dos casos. O diagnóstico definitivo é feito, então, por identificação do organismo no tecido por visualização

direta, cultura ou PCR – Proteína C Reativa²¹.

Os estudos radiográficos podem ser úteis, mas não são específicos. A evidência de tuberculose em outros órgãos dá suporte ao diagnóstico de tuberculose intestinal. Radiografias abdominais podem demonstrar achados como níveis hidroaéreos, alças dilatadas, ascite, linfonodos calcificados e enterólise que auxiliam no diagnóstico, mas são inconclusivos¹⁰.

Estudos contrastados mostram opacificação do cólon, ceco retraído por espasmo ou fibrose (ceco físico) configurando o sinal do salto, válvula ileocecal espessada e íleo estenosado e fibrótico²². Tomografia computadorizada de abdome tem utilidade limitada, e os achados mais relevantes são adenopatia extensa, esplenomegalia, hepatomegalia e ascite¹⁰.

Na colonoscopia, a válvula ileocecal ocasionalmente está deformada e incompetente, e o ceco geralmente deformado e contraído; áreas de mucosa friável e com ulcerações superficiais, áreas de estenose, nódulos e pseudopólipos também podem ser observados⁵.

Biópsia peritoneal percutânea, laparoscópica ou por via aberta é geralmente útil devido à grande incidência de envolvimento peritoneal. Análise do líquido de ascite com proteína acima de 25 g/L e contagem de linfócitos maior que 1.000 células/mm³ é bastante sugestiva de tuberculose peritoneal¹⁵.

A tuberculose peritoneal é uma das formas mais comuns de tuberculose abdominal e inclui a cavidade peritoneal, o mesentério e o mento²³. Nos Estados Unidos, em 2017, dos 1.887 casos de TB exclusivamente extrapulmonar relatados aos Centros de Controle e Prevenção de Doenças, 6,2% eram peritoneais²⁴. Ocorre por reativação de focos quiescentes ou acomete pacientes com insuficiência renal, em programa de diálise peritoneal, e indivíduos HIV positivos²⁵. Clinicamente há dor difusa (93%), aumento do volume abdominal (93%) e febre (58%)^{26,27}. Normalmente, os sintomas persistem por semanas ou meses antes do estabelecimento do diagnóstico²⁸.

Os métodos de imagem são indispensáveis para comprovar o diagnóstico clínico de ascite, a ultrassonografia do abdome habitualmente revela líquido livre ou septado com "debris" característicos de elevada quantidade de fibrina, além de linfonodomegalias nas principais cadeias abdominais. A TC complementa o estudo ultrassonográfico, podendo demonstrar ainda espessamento do peritônio, do mesentério e aderências entre as alças intestinais. Eventualmente, podem ser observadas microcalcificações hepáticas ou esplênicas, testemunhas de infecção tuberculosa prévia²².

O tratamento padrão da TA não complicada é clínico e apresenta altos índices de cura. Em geral, a abordagem da terapia medicamentosa para TA é a mesma da tuberculose pulmonar. Procedimentos cirúrgicos devem ser evitados sempre que possível, ficando reservado aos seguintes casos de complicações: obstrução, formação de fístulas, perfurações e hemorragias.

A oclusão intestinal é a complicação intestinal mais comum, ocorrendo em cerca de 20-30% dos casos. A perfuração intestinal ocorre em 1 a 15% dos casos, podendo surgir após o início da terapia medicamentosa. Nesses casos, como do paciente apresentado, a taxa de óbito é elevada⁷.

Em relação ao tratamento cirúrgico, a hemicolectomia com margem de segurança tem-se mostrado segura e eficaz em lesões obstrutivas da região ileoceca. Em casos de perfuração

intestinal, a cirurgia deve ser realizada de emergência. As fístulas intestinais associadas à deterioração do paciente podem ser uma complicação grave que contribui para o aumento da mortalidade¹³.

No presente caso, para o abdome agudo perfurativo por TA, foi indicada a laparotomia exploradora de urgência com enterectomia, colectomia direita ampliada e ileostomia terminal com sepultamento colônico.

CONSIDERAÇÕES FINAIS

A tuberculose intestinal não apresenta sintomas específicos, e o quadro clínico pode mimetizar diversas doenças gastrintestinais, já que a sintomatologia varia de acordo com a região envolvida. O diagnóstico mantém-se tardio, e o tratamento inadequado devido à experiência limitada ou à má compreensão da doença são os principais responsáveis pela elevada taxa de mortalidade relacionada a essa doença, a qual é ainda maior na presença de complicações agudas.

CONCLUSÃO

Para se reduzir a mortalidade da tuberculose intestinal, faz-se necessária uma maior conscientização acerca da doença, juntamente ao conhecimento da fisiopatologia, bem como diagnóstico oportuno com base em um alto índice de suspeita em áreas e populações em que a doença é comum, associados a uma abordagem algorítmica, utilizando estudos de imagem, bem como uma combinação criteriosa de terapia medicamentosa e cirurgia, quando necessário.

REFERÊNCIAS

1. Souza HP, De Breigeiron R, Vilhordo DW, et al. Tuberculose intestinal de localização colônica simulando neoplasia – relato de caso. *Intestinal tuberculosis in colonic location mimicking neoplasia – Case report. Scientia*. 2011; 21: 16-19.
2. Mendes WB, Batista CAM, de Lima HA, et al. Tuberculose intestinal como causa de obstrução intestinal: relato de caso e revisão de literatura. *Rev Bras Coloproctol*. 2009; 29(4): 489-492. doi:10.1590/s0101-98802009000400009
3. Pedrassa BC, Bormann RL, Longo M, Torres LR. Imagem Tuberculose Peritoneal. 2015; 48(7): 181-191.
4. Loureiro MP, Cruz P, Fontana A, Weigmann SC, Shibata M. Tuberculose Intestinal - Diagnóstico e Ressecção Minimamente Invasivos. Relato de caso. *Rev bras videocir* 2006;4(1): 13-16.
5. Sato S, Yao K, Yao T, et al. Colonoscopy in the diagnosis of intestinal tuberculosis in asymptomatic patients. *Gastrointest Endosc*. 2004; 59(3): 362-368. doi:10.1016/S0016-5107(03)02716-0
6. Barreiro P, Bispo M, Couto G ML. Tuberculose gástrica e intestinal. *J Port Gastro*. 2010; 17:7-8.
7. Nadal CRM, Nadal SR, Klug WA, Capelhuchnik P. Tuberculose intestinal: formas complicadas. *Arq méd hosp. Fac Ciênc Méd St Casa São Paulo*. 1990; 10(39/40): 135-138.
8. Akgun Y. Intestinal and peritoneal tuberculosis: Changing trends over 10 years and a review of 80 patients. *Can J Surg*. 2005; 48(2): 131-136.
9. Horvath KD, Whelan RL. Intestinal tuberculosis: Return of an old disease. *Am J Gastroenterol*. 1998; 93(5): 692-

696. doi:10.1111/j.1572-0241.1998.207_a.x

10. Kapoor VK. Abdominal tuberculosis. *Postgrad Med J*. 1998; 74(874): 459-467. doi:10.1136/pgmj.74.874.459
11. Rubio T, Gaztelu MT, Calvo A et al. Tuberculosis abdominal. *An Sist Sanit Navar*. 2005; 28(2): 257-260. doi:10.4321/s1137-66272005000300010
12. Jorge O, Torres M, Valéria J, Costa G. Peritonite devido à perfuração intestinal de origem tuberculosa. *Moreira Jr Editora. RBM Revista Brasileira de Medicina*. 2018; 9-11.
13. Nguyen VH. Intestinal obstruction due to tuberculosis. *Asian J Surg*. 2002; 25(2): 145-148. doi:10.1016/S1015-9584(09)60163-9
14. Lopes AJ, Capone D, Mogami R, et al. Quais são os desafios para o diagnóstico da tuberculose extrapulmonar? Tuberculose extrapulmonar: aspectos clínicos e de imagem. *Pulmão RJ*. 2006; 15(4): 253-261.
15. Singh V, Jain AK, Agrawal AK, et al. Clinicopathological profile of abdominal tuberculosis. *Br J Clin Pract*. 1995; 49(1): 22-24. <http://europepmc.org/abstract/MED/7742178>.
16. Almadi MA, Ghosh S, Aljebreen AM. Differentiating intestinal tuberculosis from Crohn's disease: A diagnostic challenge. *Am J Gastroenterol*. 2009; 104(4): 1003-1012. doi:10.1038/ajg.2008.162
17. Mosquera-Klinger G, Andrea Ucroz B. Crohn's disease vs. intestinal tuberculosis: A challenging differential diagnosis. *Rev Colomb Gastroenterol*. 2018; 33(4): 423-430. doi:10.22516/25007440.172
18. Li X, Liu X, Zou Y, et al. Predictors of clinical and endoscopic findings in differentiating Crohn's disease from intestinal tuberculosis. *Dig Dis Sci*. 2011; 56(1): 188-196. doi:10.1007/s10620-010-1231-4
19. Alves G, Silva R, Haygert C. Tuberculose Extrapulmonar. *Acta Med Port*. 2012; 25(1): 58. doi:10.1016/s0873-2159(15)30963-6
20. Gulati MS, Sarma D, Paul SB. CT appearances in abdominal tuberculosis: A pictorial essay. *Clin Imaging*. 1999; 23(1): 51-59. doi:10.1016/S0899-7071(98)00090-4
21. Mehta JB, Dutt A, Harvill L, Mathews KM. Epidemiology of extrapulmonary tuberculosis: A comparative analysis with pre-AIDS era. *Chest*. 1991; 99(5): 1134-1138. doi:10.1378/chest.99.5.1134
22. Chow KM, Chow VCY, Hung LCT, Wong SM, Szeto CC. Tuberculous Peritonitis-associated mortality is high among patients waiting for the results of mycobacterial cultures of ascitic fluid samples. *Clin Infect Dis*. 2002; 35(4): 409-413. doi:10.1086/341898
23. Lisehora GB, Peters CC, Lee YTM, Barcia PJ. Tuberculous peritonitis - do not miss it. *Dis Colon Rectum*. 1996; 39(4): 394-399. doi:10.1007/BF02054053
24. Tanrikulu AC, Aldemir M, Gurkan F, Suner A, Dagli CE, Ece A. Clinical review of tuberculous peritonitis in 39 patients in Diyarbakir, Turkey. *J Gastroenterol Hepatol*. 2005; 20(6): 906-909. doi:10.1111/j.1440-1746.2005.03778.
25. Ha HK, Ko GY, Yu ES, et al. Intestinal tuberculosis with abdominal complications: radiologic and pathologic features. *Abdom Imaging*. 1999; 24(1): 32-38. doi:10.1007/s002619900436
26. Giouleme O, Paschos P, Katsaros M, et al. Intestinal tuberculosis: A diagnostic challenge - Case report and review of the literature. *Eur J Gastroenterol Hepatol*. 2011; 23(11): 1074-1077. doi:10.1097/MEG.0b013e32834a9470
27. Dauda MM, Ahmed A, Okpapi JU, Ahmed SA, Randawa AJ, Mukhtar HM. Abdominal tuberculosis in surgical practice in northern Nigeria. *Niger J Med*. 2010; 19(4): 415-418. doi:10.4314/njm.v19i4.61966

A responsabilidade de conceitos emitidos e de todos os artigos publicados caberá inteiramente aos autores.

Da mesma forma os autores serão responsáveis também pelas imagens, fotos e ilustrações inclusas no trabalho a ser publicado.