

SENSIBILIDADE DA RESSONÂNCIA MAGNÉTICA NO DIAGNÓSTICO DE GLIOBLASTOMA MULTIFORME

SENSITIVITY OF MAGNETIC RESONANCE IN THE DIAGNOSIS OF GLIOBLASTOMA MULTIFORME

Evelyn Ribeiro Rodio¹
Paulo Roberto Napoli²

1 Médica formada pela Faculdade Santa Marcelina FASM.

2 Profa. Dr. da Disciplina de Neurocirurgia da Faculdade Santa Marcelina e orientador do trabalho.

Trabalho de Conclusão de Curso de Medicina apresentado à Faculdade Santa Marcelina de Itaquera.

Recebido para publicação: 2022

Aprovado pelo COPEFASM – Comitê de orientação a Pesquisa da Faculdade Santa Marcelina.

Endereço para correspondência:
paulo.napoli@santamarcelina.edu.br

RESUMO

O Glioblastoma multiforme (GBM) representa 50% de todos os gliomas, levando em consideração todas as faixas etárias, e apresenta prognóstico extremamente desfavorável com taxa de sobrevida de 10 a 12 meses após o diagnóstico. O trabalho tem como objetivo verificar a sensibilidade da ressonância magnética no diagnóstico de glioblastoma multiforme. Metodologicamente, trata-se de um estudo clínico observacional de enfoque quantitativo, com revisão de prontuários e de exames de imagem de 24 pacientes com diagnóstico histológico de glioblastoma multiforme, entre abril de 2019 e julho de 2020. Como resultado, dos 24 pacientes estudados, a idade variou entre 43 e 80 anos, com idade média de 60,7 anos. Houve predominância do sexo masculino, com 13 casos (54,2%) e da raça branca (79,1%). Em relação aos aspectos da RNM, 100% dos pacientes apresentaram lesão irregular, infiltrativa, captação heterogênea de contraste, necrose central e edema vasogênico. O estudo apresentado foi compatível com os dados previamente publicados na literatura, e a RM possui alta sensibilidade no diagnóstico de glioblastoma multiforme.

PALAVRAS-CHAVE: glioblastoma multiforme; glioma; ressonância magnética; diagnóstico.

ABSTRACT

Glioblastoma multiforme (GBM) represents 50% of all gliomas taking into account all age groups and has an extremely poor prognosis with a survival rate of 10 to 12 months after diagnosis. The objective of this work is to verify the sensitivity of magnetic resonance in the diagnosis of glioblastoma multiforme. Methodologically, this is an observational clinical study with a quantitative approach, with a review of medical records and imaging tests of 24 patients with a histological diagnosis of glioblastoma multiforme, between April 2019 and July 2020. As a result, As far as the 24 patients studied are concerned, their age ranged between 43 and 80 years, with a mean age of 60.7 years. There was a predominance of males, with 13 cases (54.2%), and of white people (79.1%). Regarding MRI aspects, 100% of the patients had irregular, infiltrative lesions, heterogeneous contrast uptake, central necrosis and vasogenic edema. The presented study was compatible with data previously published in

the literature. MR has high sensitivity in the diagnosis of glioblastoma multiforme.

KEYWORDS: glioblastoma multiforme; glioma; MR; diagnosis.

INTRODUÇÃO

Glioma é um termo geral para descrever as neoplasias cerebrais primárias as quais são classificadas de acordo com suas células de origem – astrócitos e oligodendrócitos¹. A OMS classificou os gliomas de I a IV, baseado em critérios histopatológicos e nível de malignidade. O glioblastoma multiforme (GBM), em geral, origina-se dos astrócitos, sendo o mais maligno entre eles, considerado, pois, como de grau IV.²

É um tumor raro com incidência em torno de 4 a cada 100.000 pessoas com idade média de diagnóstico aos 64 anos e pico entre 75 e 84 anos, acometendo mais os homens da raça branca.³ Representa 50% de todos os gliomas, levando em consideração todas as faixas etárias, e apresenta prognóstico extremamente desfavorável com taxa de sobrevida de 10 a 12 meses após o diagnóstico.⁴

De acordo com a literatura, a radiação ionizante é o único fator externo que comprovadamente aumenta a incidência do GBM.⁵ Algumas síndromes genéticas também estão relacionadas com o aumento da incidência, como Neurofibromatose tipo I e II, esclerose tuberosa, síndrome de Turcot, síndrome de Li-Fraumeni.⁶

O GBM apresenta-se mais frequentemente como lesão única, irregular, heterogênea com áreas císticas, hemorrágicas e necróticas nos hemisférios cerebrais.⁷ Histologicamente, esses tumores demonstram pleomorfismo celular, alto índice mitótico de proliferação endotelial, características que os tornam altamente invasivos e agressivos.⁸ Baseado em características clínicas, o GBM pode ser classificado em primário ou em secundário. GBMs primários surgem de mutação de novo, sem evidências clínicas e histológicas de lesão precursora, ao contrário dos GBMs secundários que progridem lentamente de um astrocitoma de baixo grau. A caracterização molecular dos gliomas é cada vez mais importante para o diagnóstico, prognóstico e tratamento precisos. A avaliação patológica de rotina deve incluir testes de mutação IDH, pois atualmente os gliomas difusos são subdivididos em tumores IDH-mutante e IDH-selvagem⁹. Os glioblastomas também devem ser testados para o status de metilação do promotor O6-metilguanina-DNA metiltransferase (MGMT). Embora não auxilie no diagnóstico, os resultados são úteis para o prognóstico e são preditos da resposta à quimioterapia.¹⁰

A história clínica do paciente com GBM é curta, entre 3 a 6 meses, e os sintomas estão

relacionados a três mecanismos: destruição do parênquima cerebral, que resulta em necrose; efeitos secundários do aumento da pressão intracraniana; e convulsões de início focal (20-40%)^{11,12}. Os sintomas são diversos e dependem da localização do tumor, e os mais comuns são cefaleia unilateral, vômito e papiledema, déficit neurológico e cognitivo, mudança de personalidade, sintomas visuais e auditivos.

A técnica de imagem padrão ouro é a ressonância magnética em seus diversos planos e sequências, devido à superioridade para tecidos moles, a qual permite que a complexidade e a heterogenicidade da lesão tumoral sejam melhor visualizadas¹³. As sequências comumente utilizadas são T1 com contraste, flair e FFE. Atualmente, a RM com espectroscopia, perfusão e difusão são cada vez mais estudadas para auxiliarem no diagnóstico diferencial das neoplasias cerebrais, incluindo o glioblastoma multiforme. Os achados usuais na RM realçada com gadolínio mostram uma lesão que infiltra com a área central de necrose, circundada por edema da substância branca.¹⁴

O GBM permanece incurável e com taxa de sobrevida de apenas alguns meses devido à sua heterogeneidade e à patogênese complexa, portanto esforços para diagnóstico precoce são essenciais.

O objetivo deste trabalho foi correlacionar características da RM e suas sequências com o resultado do anatomopatológico e procurar, à luz da literatura e dos casos próprios do serviço, trazer uma contribuição para o diagnóstico precoce do glioblastoma multiforme.

MÉTODOS

Foi realizado um estudo retrospectivo, descritivo, de enfoque quantitativo, baseado na análise de prontuários médicos e na coleta de dados de um grupo de pacientes que realizaram RM, no período de abril de 2019 a julho de 2020, em um hospital de ensino na Zona Leste de São Paulo. Durante esse período, foi registrado um total de 28 pacientes com diagnóstico histológico de GBM; desses 28 pacientes, foram excluídos 4 que tiveram sua avaliação prejudicada por não possuírem exame de imagem pré-operatório do serviço, restando 24 pacientes no estudo.

Todos os pacientes foram contatados e informados sobre o estudo e consentiram com o uso das informações. O estudo foi aprovado pelo Comitê de Ética em Pesquisa da instituição.

A análise incluiu gênero, idade, raça, data do início dos sintomas e datas da realização da RM, cirurgia e do resultado do anatomopatológico. As sequências da RM utilizadas foram T1 com contraste, flair, difusão e FFE. A ressonância magnética de encéfalo foi realizada em aparelho de 1T pelas técnicas de Spin-eco e Inversion Recovery (IR), com aquisição multiplanar, antes e após a administração do meio de contraste paramagnético (gadolínio).

Os critérios de imagem utilizados foram: irregular, infiltrativo, com captação heterogênea de contraste, necrose central, edema, acometimento do corpo caloso ou epêndima, lesão multicêntrica e restrição à difusão.

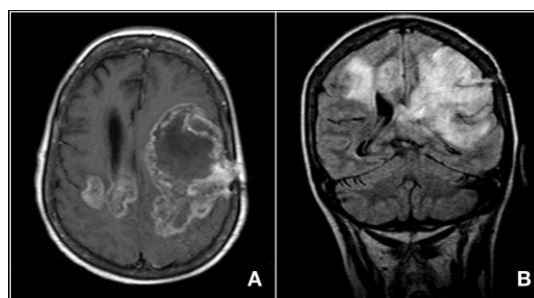


FIGURA 1. Ressonância magnética em cortes axial e coronal. (A) Imagem de formato irregular, infiltrava com presença de captação heterogênea de contraste na sequência T1 com contraste. (B) Hiperssinal em Flair

RESULTADOS

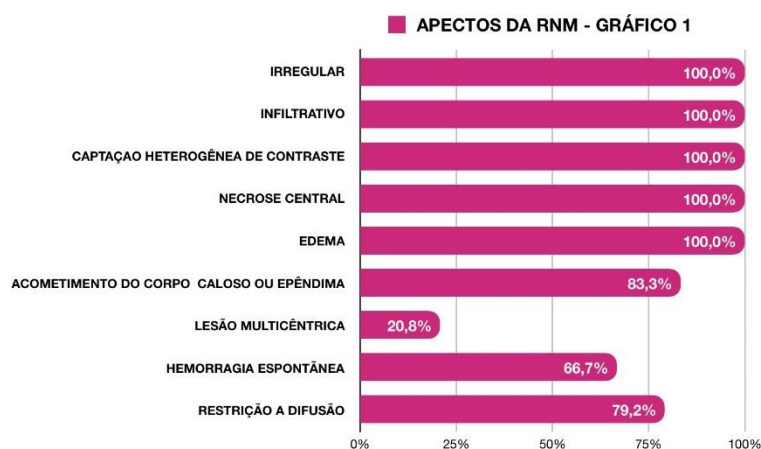
Os dados dos pacientes foram organizados em uma tabela (tabela 1), de acordo com o gênero, com a raça, com a idade, com o tempo de história clínica, com o tempo até o diagnóstico pelo anatomopatológico e com quantos aspectos da RNM cada um desses pacientes apresentaram.

A idade média dos pacientes estudados foi de 60 anos, variando entre 43 e 80 anos; houve 11 mulheres (45,8%) e 13 homens (54,2%); 19 pacientes da raça branca (79,1%), 4 pardos (16,6%) e 1 da raça preta (4,1%) (tabela 2). A duração dos sintomas foi em média 8 semanas e 4 dias até a realização da RM e posterior investigação. Todos os 24 pacientes foram submetidos a uma cirurgia para exérese da lesão ou dá a biópsia estereotáxica. O tempo médio de espera até o resultado do anatomopatológico ou da imunohistoquímica (considerado o primeiro exame histológico com resultado definitivo de glioblastoma multiforme) foi de 1 semana e 3 dias (tabela 2).

TABELA 1: DADOS DEMOGRÁFICOS E CLÍNICOS DE 24 PACIENTES COM DIAGNÓSTICO DE GBM						
PACIENTE	GÊNERO	RAÇA	IDADE	HISTÓRIA CLÍNICA	TEMPO ENTRE RNM E DIAGNÓSTICO ANATOMOPATOLÓGICO	ASPECTOS SUGESTIVOS NA RNM
A.C.J	Masculino	Parda	43	2sem 6d	1sem 3d	89%
N.A.S	Feminino	Branca	43	5sem 4d	1sem 1d	56%
R.F	Masculino	Branca	46	10sem 1d	0sem 6d	67%
M.I.H.C	Feminino	Branca	46	10sem 5d	1sem 1d	78%
R.A.B.S	Feminino	Negra	47	6sem 1d	1sem 1d	78%
J.H.O	Masculino	Branca	49	56sem 3d	1sem 6d	89%
G.J.O	Masculino	Branca	53	0sem 1d	1sem 3d	78%
N.M	Masculino	Branca	56	1sem 2d	1sem 1d	89%
J.B.R	Masculino	Branca	58	4sem 1d	1sem 5d	67%
L.B.M	Feminino	Branca	59	2sem 6d	1sem 1d	89%
C.M.S.L	Feminino	Branca	60	1sem 3d	1sem 0d	78%
A.F.S	Masculino	Parda	60	3sem 6d	2sem 5d	100%
A.M.J.M	Feminino	Branca	63	1sem 6d	1sem 1d	89%
F.A.B	Masculino	Parda	63	5sem 2d	1sem 1d	100%
M.B.L	Feminino	Branca	66	2sem 4d	2sem 1d	89%
J.P.S	Masculino	Parda	67	1sem 3d	1sem 2d	100%
A.V.S	Masculino	Branca	69	2sem 4d	2sem 4d	89%
J.A.N	Masculino	Branca	69	1sem 2d	1sem 0d	89%
C.M.M	Masculino	Branca	70	10sem 0d	0sem 6d	67%
A.G	Masculino	Branca	72	0sem 1d	1sem 0d	89%
A.R.S	Feminino	Branca	72	1sem 0d	2sem 2d	67%
A.L.S	Feminino	Branca	73	52sem 5d	1sem 1d	89%
L.M	Feminino	Branca	74	17sem 6d	1sem 6d	78%
N.J.O	Feminino	Branca	80	4sem 2d	1sem 3d	100%

TABELA 2. DADOS EPIDEMIOLÓGICOS		
TOTAL DE PACIENTES	24	
Gênero	Feminino	11 (45,8%)
	Masculino	13 (54,2%)
Raça	Branca	19 (79,1%)
	Parda	4 (16,6%)
	Negra	1 (4,1%)
Idade média	60,75	
Tempo médio de história clínica até a RNM	8sem 4d	
Tempo médio entre RNM e Anatomopatológico	1sem 3d	

Em relação às imagens de ressonância magnética de encéfalo, foram analisados aspectos sugestivos de glioblastoma multiforme de acordo com a literatura. Dos 24 pacientes com diagnóstico confirmado de GBM, 100% apresentaram características irregulares, infiltrativas, com captação heterogênea de contraste, necrose central e edema vasogênico. Outros aspectos observados foram: lesão multicêntrica, presente em 20,83% dos pacientes, hemorragia espontânea (66,67%) e restrição à difusão em 79,16% dos casos (gráfico 1).



DISCUSSÃO

O GBM é a neoplasia de mais alto grau na classificação dos tumores astrocíticos e o tumor primário do SNC mais comum no adulto. Geralmente, acomete homens em torno de 64 anos de idade, sendo menos frequente abaixo dos 30 anos, e possui maior incidência na raça branca. Em nossa pesquisa obtivemos dados concordantes com a literatura atual em relação à incidência por idade (60,75 anos), gênero e raça.

O GBM, quando primário, possui história clínica relativamente curta. O tempo médio relativo à duração dos sintomas é menor que 3 meses¹⁵, dado que está de acordo com o estudo apresentado (8 semanas e 4 dias). Conforme a literatura, esse tempo entre o primeiro sintoma até o início da investigação não influencia na sobrevida¹⁶.

O diagnóstico de glioblastoma multiforme é muito sugestivo pela RM, exame de imagem padrão ouro para investigação. As características de imagem são bem descritas como massa mal delimitada, infiltrativa, áreas necróticas, impregnação heterogênea pelo contraste. Áreas de necrose são típicas de neoplasias de alto grau. Em relação aos pacientes estudados, 100% apresentaram características facilmente observadas no T1 e T1 com contraste.

O flair é útil para visualizar melhor a área de edema e também para avaliar o acometimento do corpo caloso e da substância espinhal, presente em 83,3% dos pacientes estudados. Outras sequências que podem ser utilizadas para o diagnóstico diferencial são a difusão e FFE.

Uma revisão da literatura mostra que a incidência da hemorragia intratumoral sintomática é a complicação mais frequente em metástases intracranianas do que em tumores primários: cerca de 14% das metástases e menos que 5% dos gliomas sangram; no entanto, de todos os tumores primários, o glioblastoma multiforme é o que mais frequentemente sangra¹⁷.

No presente estudo, 66,6% dos pacientes apresentaram hemorragia espontânea não sintomática visualizada no exame de imagem. A representatividade desse aspecto pode não parecer muito significativa em relação aos outros, no entanto é útil como ferramenta para o diagnóstico diferencial, pois, dentre os fatores que provocariam a hemorragia tumoral, estão relatados a velocidade de crescimento, a vascularização, a invasão vascular, o infarto hemorrágico, o edema, a necrose, que são características marcantes no GBM.

A imagem ponderada por difusão é uma ferramenta sensível que permite quantificar alterações fisiológicas na difusão da água, que resultam de alterações estruturais microscópicas não detectáveis na imagem anatômica por RM. A difusibilidade da água depende principalmente da presença de barreiras estruturais microscópicas nos tecidos, como membranas dos corpos celulares, axônios e bainhas de mielina que podem alterar o movimento ao acaso das moléculas de água. A alta proliferação celular nos tumores malignos causa aumento da densidade celular, criando mais barreiras para a difusão das moléculas de água (restrição) e resultando em imagens de hipersinal na difusão. Em função dessas características, a difusão é uma ferramenta útil para diferenciação entre lesões benignas e malignas, aumentando a especificidade da RM.¹⁸ Dos 24 pacientes, 79% apresentaram restrição à difusão, no entanto vale ressaltar que, quando há hemorragia intratumoral, a análise da difusão pode ser prejudicada, devendo ser realizada de forma cautelosa e comparando áreas livres de sangue.

Outra característica avaliada foram as lesões multicêntricas, presentes em 20,8% dos pacientes. De acordo com a literatura, a frequência de gliomas múltiplos pode chegar a 20%, se se considerarem apenas os glioblastomas multiformes; entretanto a avaliação da frequência real pode ser prejudicada, pois a contiguidade entre as lesões pode ser subestimada, e ainda há a possibilidade de que tumores provavelmente únicos representem a coalescência de focos tumorais múltiplos.¹⁹

Entre os diagnósticos diferenciais de lesões múltiplas, o principal é de metástases; contudo outros aspectos da RM devem ser avaliados, como já citados anteriormente: além de se analisar se a lesão possui localização profunda, deve-se verificar se está fora da junção cortico-subcortical. Vale

ressaltar que o estudo apresentado foi baseado em imagens realizadas em aparelho de RM de 1T, sem a disponibilidade de perfusão e de espectroscopia, e que imagens obtidas com aparelhos com melhor qualidade poderiam aumentar a acurácia do exame.

Atualmente, o tratamento de escolha para o GBM envolve a cirurgia, radioterapia e quimioterapia (Temozolamida)²⁰, mas continua um desafio para a oncologia. Avanços na cirurgia, radioterapia e quimioterapia adjuvante mostraram melhora gradual na sobrevida e na qualidade de vida, mas, mesmo assim, o prognóstico é restrito. A cirurgia é o principal componente no tratamento padrão, mas o GBM é localmente invasivo e, por esse motivo, não pode ser completamente curado pela cirurgia.²¹ Em pacientes recém diagnosticados, a extensão da ressecção cirúrgica tem valor prognóstico, mas tumores em locais como córtex eloquente, tronco cerebral ou gânglios da base não são passíveis de intervenção cirúrgica, e esses pacientes geralmente têm um pior prognóstico.²¹ A literatura demonstra 4 grupos prognósticos, com sobrevida global mediana estratificada, de acordo com a performance status, bem como com a extensão da ressecção²²:

- grupo 1 (ressecção total grosseira ou ressecção parcial, idade < 75,5 anos): 8,5 meses;
- grupo 2 (ressecção total grosseira ou ressecção parcial, idade ≥ 75,5 anos): 7,7 meses;
- grupo 3 (Biópsia, KPS ≥ 70): 4,3 meses;
- grupo 4 (Biópsia, KPS < 70): 3,1 meses.

Infelizmente, a sobrevida de pacientes portadores de GBM não mudou de forma significativa nos últimos 30 anos, e, quando o paciente não é elegível para ressecção, a sobrevida é ainda mais restrita. Nesses casos, é realizada apenas a biópsia estereotáxica, e aguarda-se o resultado do anatomopatológico para se iniciar o tratamento adequado²³, tempo que poderia ser abreviado pelo diagnóstico com técnicas de imagens avançadas, como é o caso dos gliomas de ponte, devido à dificuldade em se obter uma amostra adequada pela biópsia.

CONCLUSÃO

O estudo apresentado foi compatível com os dados previamente publicados na literatura, no que diz respeito à epidemiologia e a padrões imaginológicos. A RM possui alta sensibilidade para o diagnóstico de glioblastoma multiforme e, em alguns casos, pode ser uma ferramenta útil para o diagnóstico precoce.

REFERÊNCIAS

1. Maher EA, Furnari FB, Bachoo RM, Rowitch DH, Louis DN, Cavenee WK, et al. Malignant glioma: genetics and biology of a grave matter. *Genes Dev.* 2001; 15(11): 1311–33.
2. Wesseling P, Capper D. WHO 2016 Classification of gliomas. *Neuropathol Appl Neurobiol.* 2018; 44(2): 139–50.
3. Ostrom QT, Gittleman H, Farah P, Ondracek A, Chen Y, Wolinsky Y, Stroup NE, et al. CBTRUS Statistical Report: Primary Brain and Central Nervous System Tumors Diagnosed in the United States in 2006-2010. *Neuro Oncol [Internet].* 2013;

15(1): 1-56.

4. Ostrom QT, Gittleman H, Xu J, Kromer C, Wolinsky Y, Kruchko C, et al. CBTRUS statistical report: primary brain and other central nervous system tumors diagnosed in the United States in 2009-2013. *Neuro Oncol.* 2016; 18: 1-75.
5. Braganza MZ, Kitahara CM, Berrington De González A, Inskip PD, Johnson KJ, Rajaraman P. Ionizing radiation and the risk of brain and central nervous system tumors: a systematic review. *Neuro Oncol.* 2012; 14(11): 1316-24.
6. Bondy ML, Scheurer ME, Malmer B, Barnholtz-Sloan JS, Davis FG, Il'yasova D, et al. Brain tumor epidemiology: Consensus from the Brain Tumor Epidemiology Consortium. *Cancer.* 2008; 113(7): 1953-68.
7. Nakada M, Kita D, Watanabe T, Hayashi Y, Teng L, Pyko I V., et al. Aberrant signaling pathways in Glioma. *Cancers (Basel).* 2011; 3(3): 3242-78.
8. Kumar V, Abbas AK, Fausto N, Mitchell RN. *Robbins: patologia básica.* 2008. 1090 p.
9. Louis DN, Perry A, Reifenberger G, von Deimling A, Figarella-Branger D, Cavenee WK, et al. The 2016 World Health Organization Classification of Tumors of the Central Nervous System: a summary. *Acta Neuropathol.* 2016; 131(6): 803-20.
10. Zhao H, Wang S, Song C, Zha Y, Li L. The prognostic value of MGMT promoter status by pyrosequencing assay for glioblastoma patients' survival: a meta-analysis. *World J Surg Oncol.* 2016; 14(1): 261.
11. Parveen Kumar MC. Kumar and Clark's clinical medicine. 2017. 852-855 p.
12. Abm A, Uddin S, Editor C, Berman SA. *Neurologic Manifestations of Glioblastoma Multiforme.* E. 2012.
13. Nelson SJ, Cha S. Imaging glioblastoma multiforme. *Cancer J.* 2003; 9(2): 134-45.
14. Omuro A, De Angelis LM. Glioblastoma and other malignant gliomas: a clinical review. *JAMA - Journal of the American Medical Association.* 2013; 310: 1842-50.
15. Ostrom QT, Gittleman H, Truitt G, Boscia A, Kruchko C, Barnholtz-Sloan JS. CBTRUS statistical report: primary brain and other central nervous system tumors diagnosed in the United States in 2011-2015. *Neuro Oncol.* 2018; 20(suppl_4): iv1-iv86.
16. Welling L, Pereira C, Andrade R, Hidalgo FP, Pereira AGL. Glioblastoma Multiforme. The experience at the Hospital dos Servidores do Estado in Rio de Janeiro. 2013; 24(1): 11-6.
17. Monducci D, Okuda FAF. Hemorragia Intracerebral espontânea: dificuldade diagnóstica entre sangramento neoplásico e hipertensivo. 2012; 23(3): 199-204.
18. Neska-Matuszewska M, Bladowska J, Sqsiedadek M, Zimny A. Differentiation of glioblastoma multiforme, metastases and primary central nervous system lymphomas using multiparametric perfusion and diffusion MR imaging of a tumor core and a peritumoral zone: searching for a practical approach. *PLoS One.* 2018; 13(1): e0191341.
19. Franco CMR, Malheiros SMF, Nogueira RG, Batista MAS, Santos AJ, Abdala N, et al. Gliomas múltiplos: casos ilustrativos de quatro formas de apresentação. *Arq Neuropsiquiatr.* 2000; 58(1): 150-6.
20. Reardon DA, Wen PY. Therapeutic advances in the treatment of glioblastoma: rational and potential role of targeted agents. *The Oncologist.* 2006; 11: 152-64.
21. Ohka F, Natsume A, Wakabayashi T. Current trends in targeted therapies for glioblastoma multiforme. *Neurol Res Int.* 2012; 2012.
22. Scott JG, Bauchet L, Fraum TJ, Nayak L, Cooper AR, Chao ST, et al. Recursive partitioning analysis of prognostic factors for glioblastoma patients aged 70 years or older. *Cancer.* 2012; 118(22): 5595-600.
23. Scott J, Tsai YY, Chinnaiyan P, Yu HHM. Effectiveness of radiotherapy for elderly patients with glioblastoma. *Int J Radiat Oncol Biol Phys.* 2011; 81(1): 206-10.

A responsabilidade de conceitos emitidos e de todos os artigos publicados caberá inteiramente aos autores.

Da mesma forma os autores serão responsáveis também pelas imagens, fotos e ilustrações inclusas no trabalho a ser publicado.